

الله اعلم
سبحانه
وعالى
جل جلاله
الملك
القيوم

Tongue



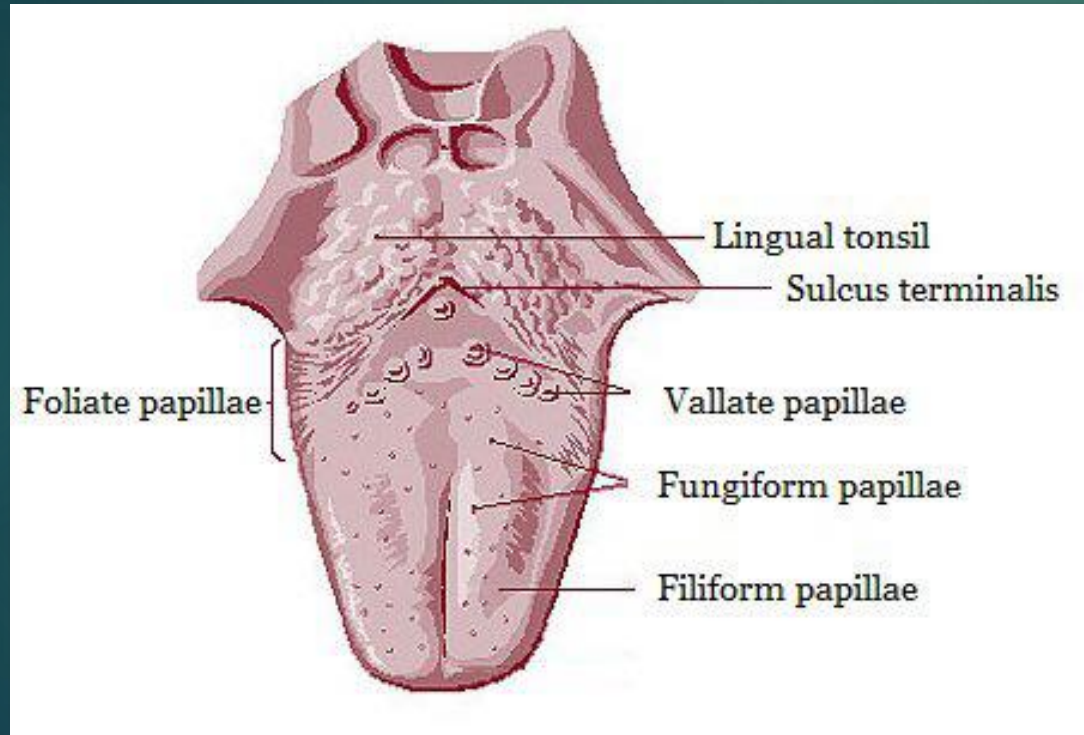
وقتی زبان در حالت استراحت قرار داشته باشد ، فقط می توان سطح پشتی زبان را مشاهده نمود . ای سطح دارای یک مخاط اختصاصی است که چهار نوع پاپی در آن قرار دارد:

1. پرز های نخی شکل (filiform)

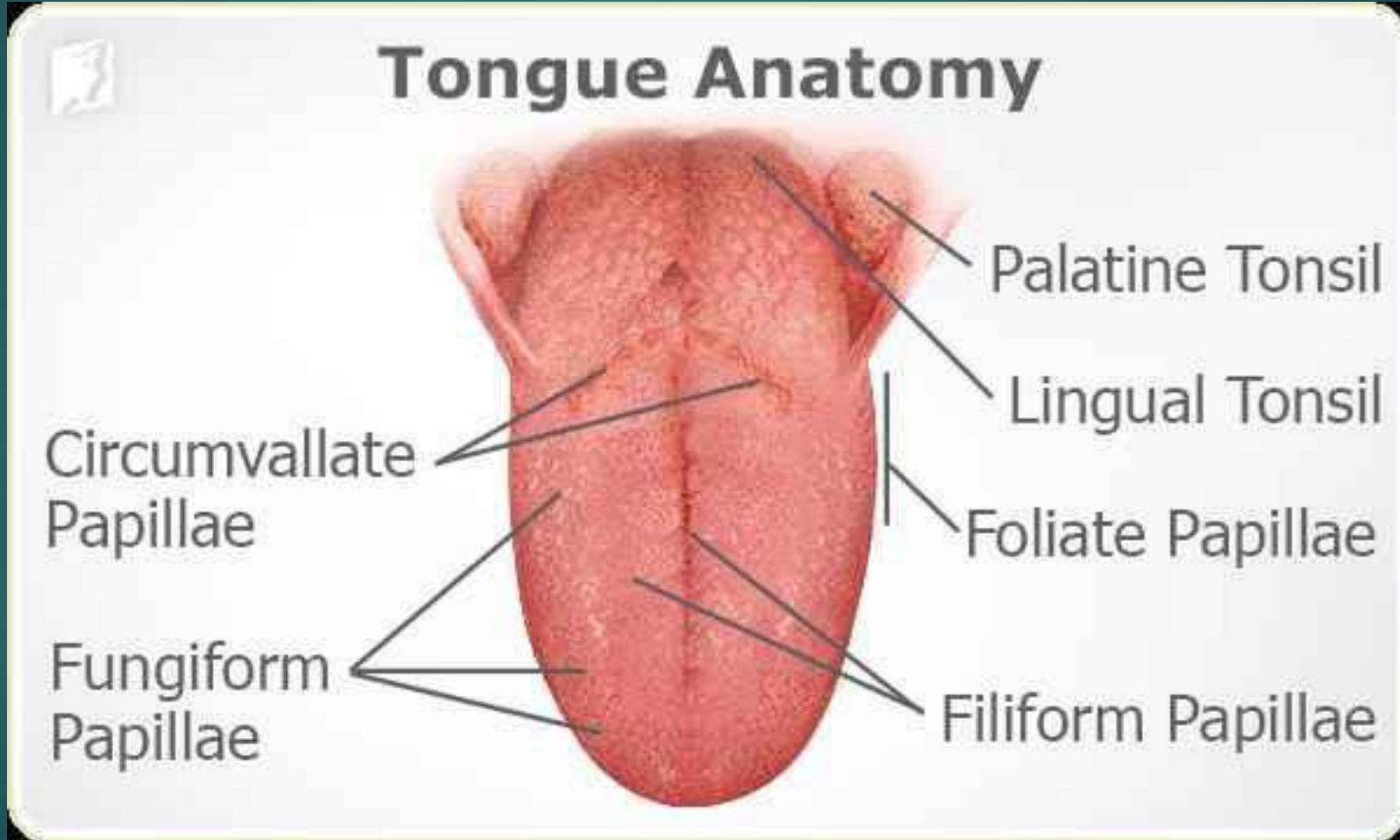
2. پرز های قارچی شکل (fungiform)

3. پرز های جامی شکل (circumvallate)

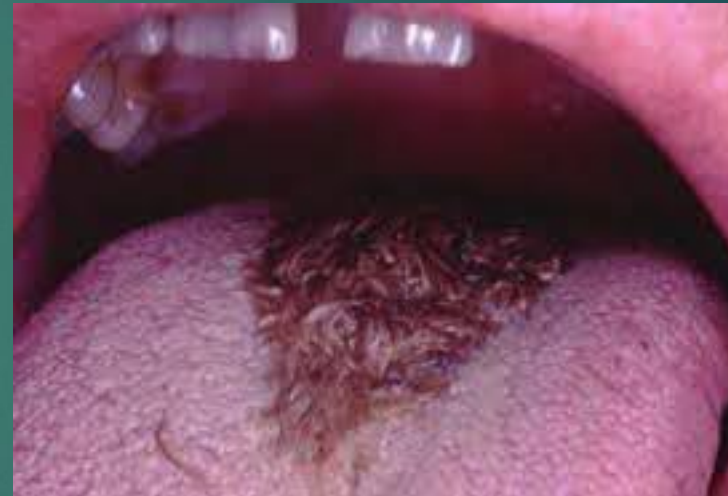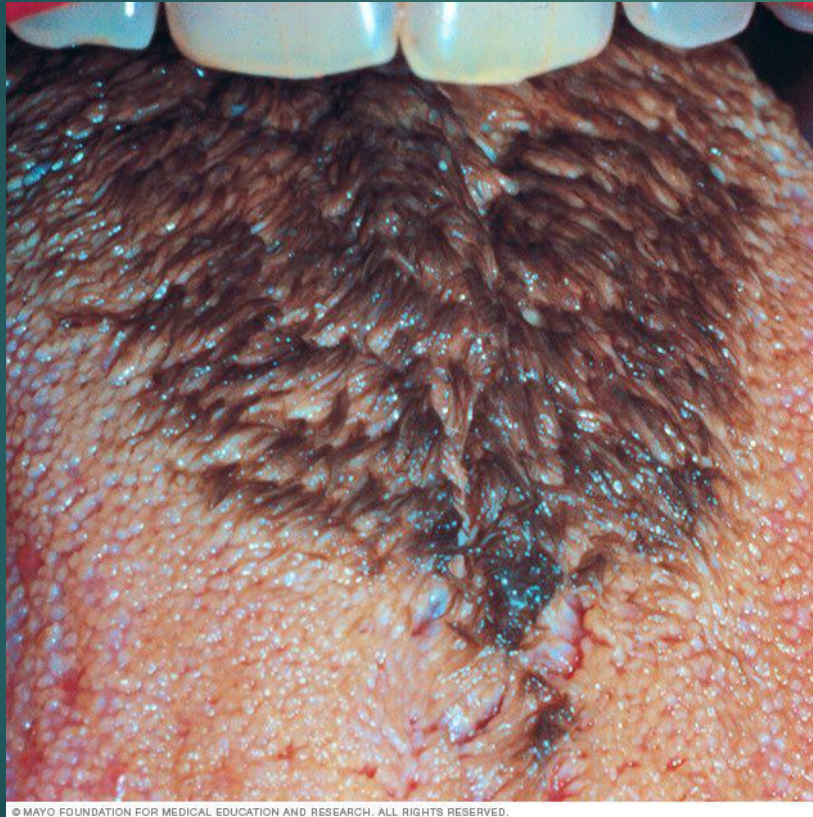
4. پرز های برگگی شکل (foliate)



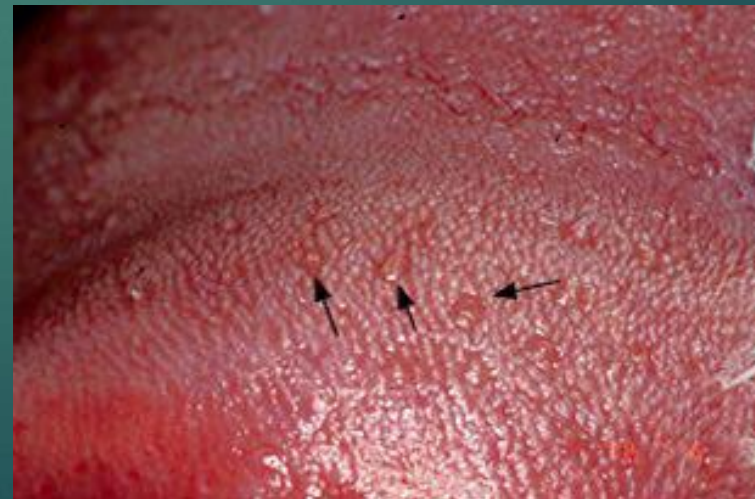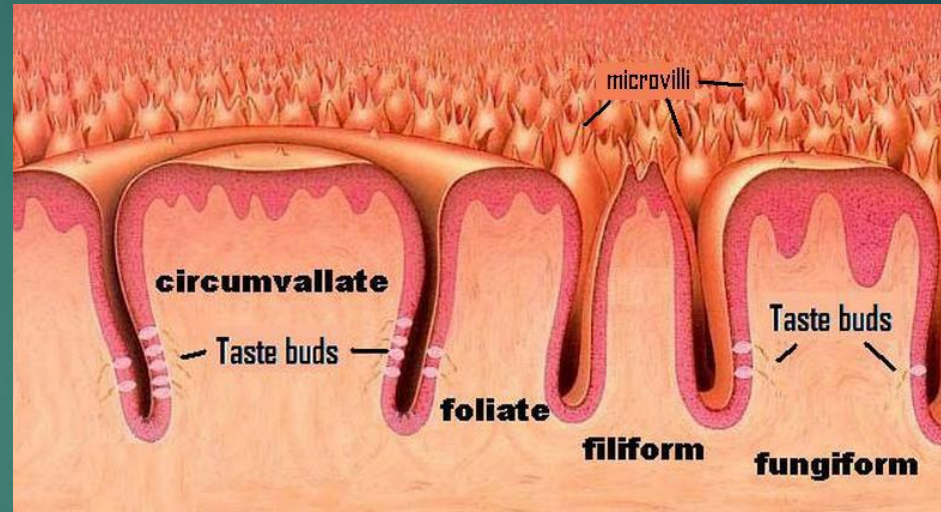
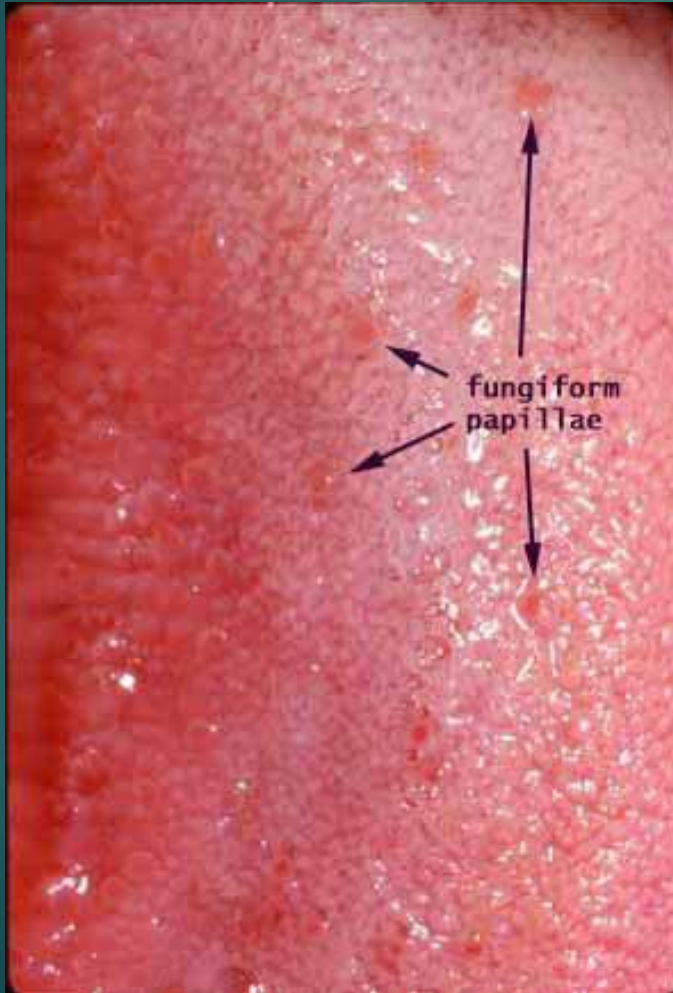
پرز های نخعی شکل (filliform)



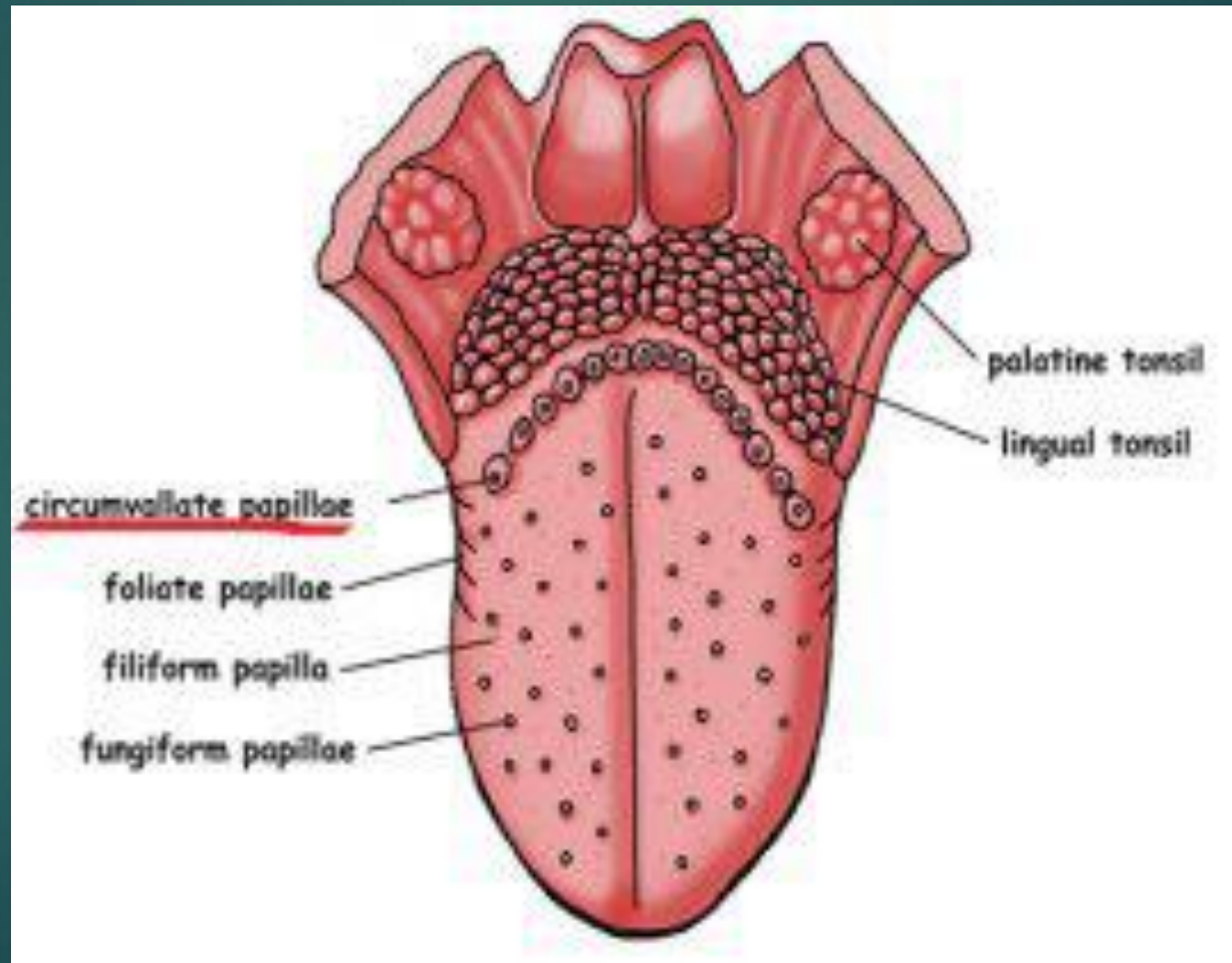
Hairy tongue



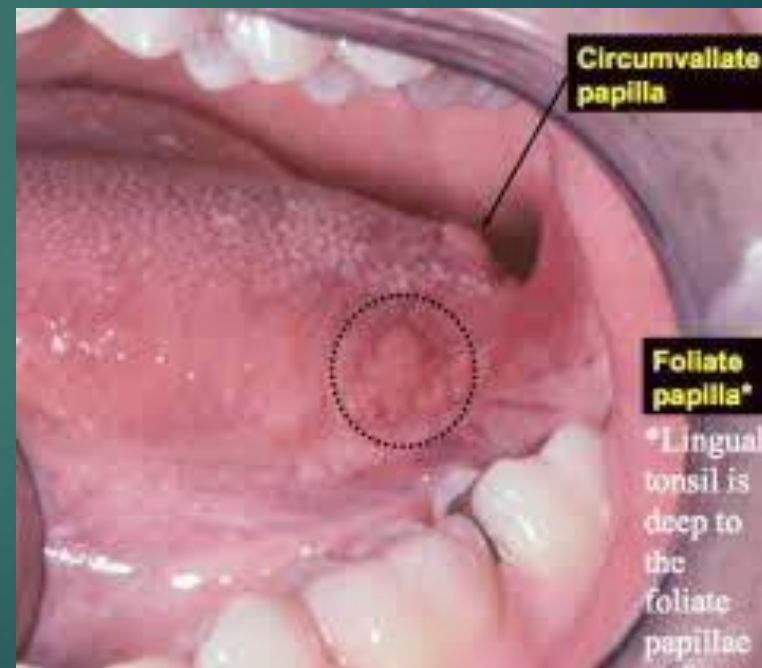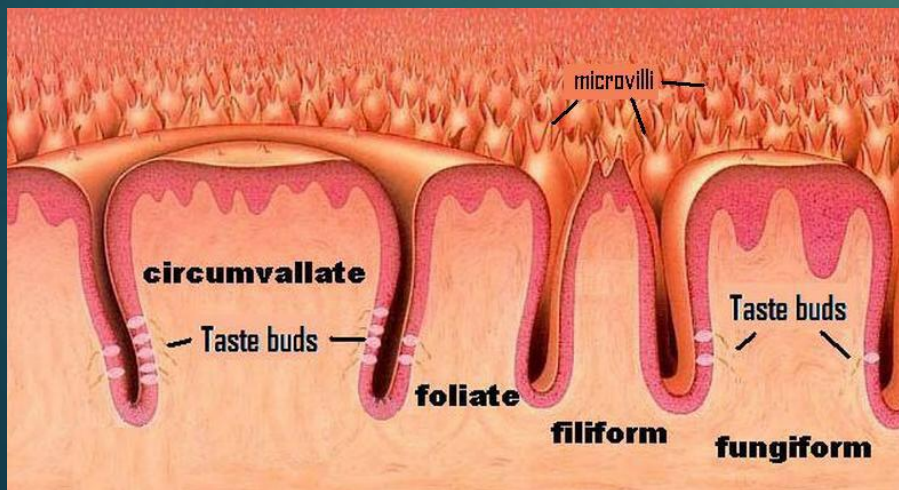
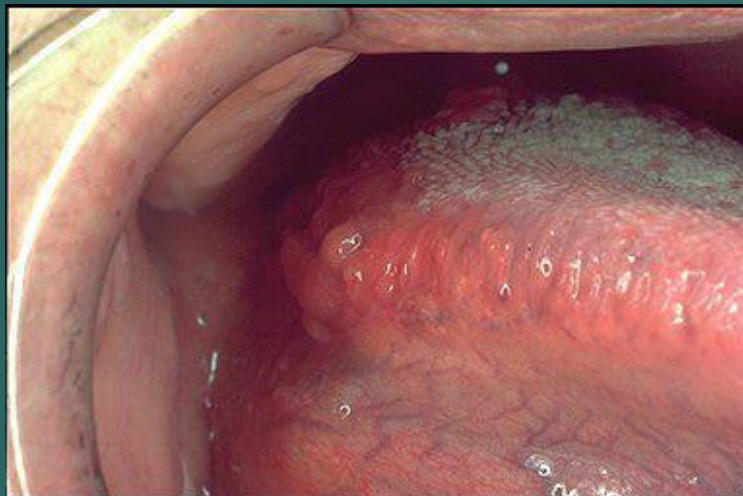پرز های قارچی شکل (fungus form)



پرز های جامی شکل (circumvallate)

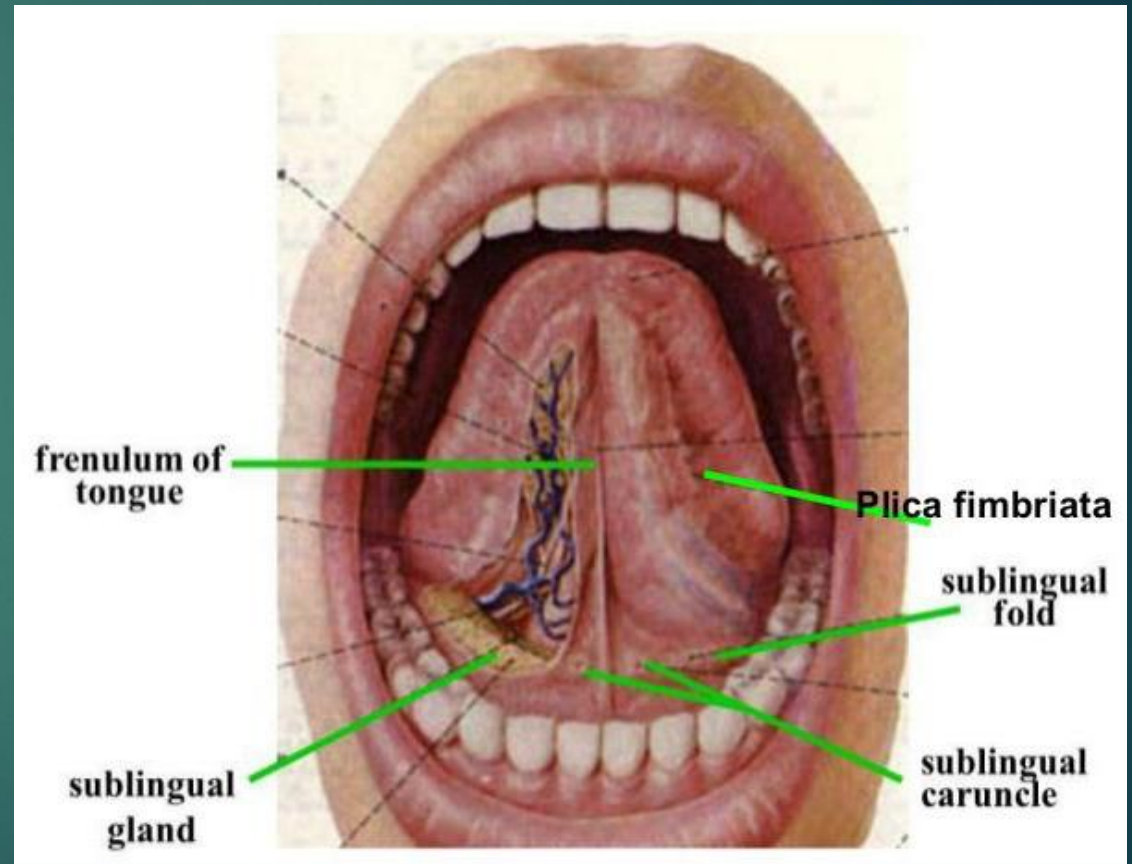
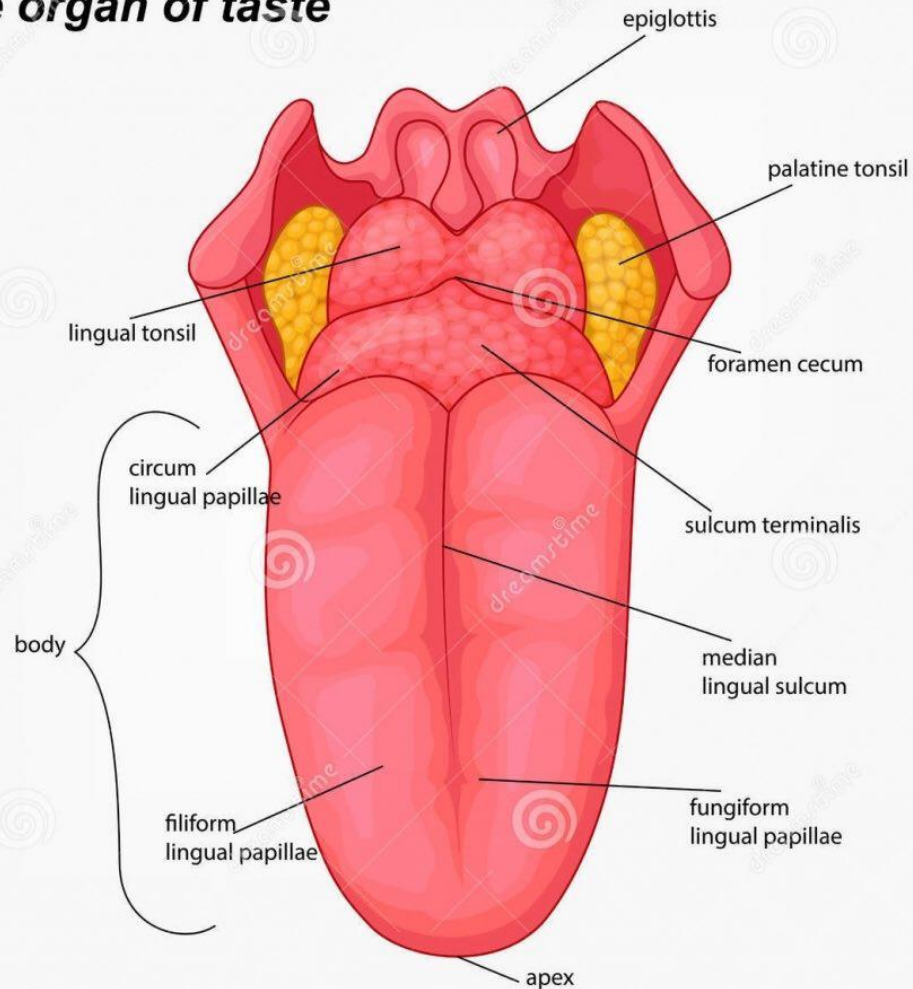


پرز های برگگی شکل (foliate)



ساختار های آناتومیک سطح دورسال زبان

HUMAN TONGUE *the organ of taste*



تکنیک معاینه :

حرکات غیر طبیعی زبان
تغییرات اندازه پاپی ها
وجود شیار ها و برجستگی ها

با دقت بررسی می کنیم

برای دیدن بهتر تمام سطوح با استفاده از یک گاز نوک زبان را گرفته و به جلو ، بالا و طرفین جا به جا می کنیم .

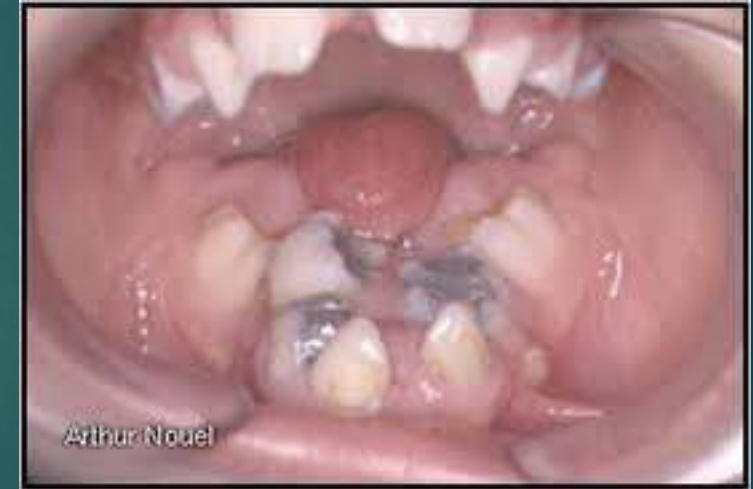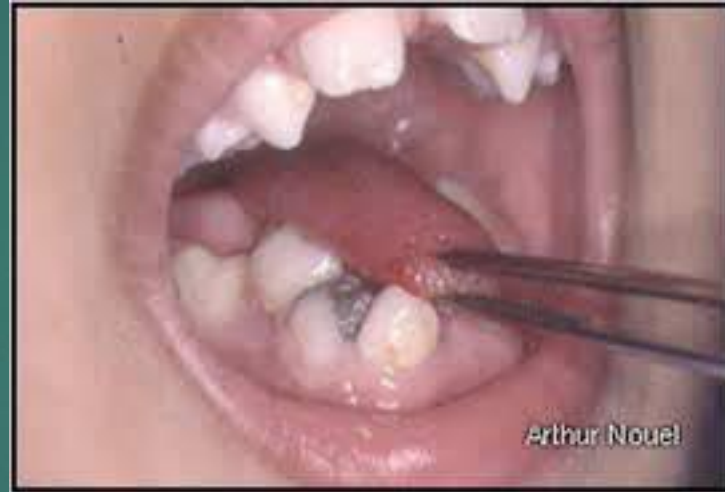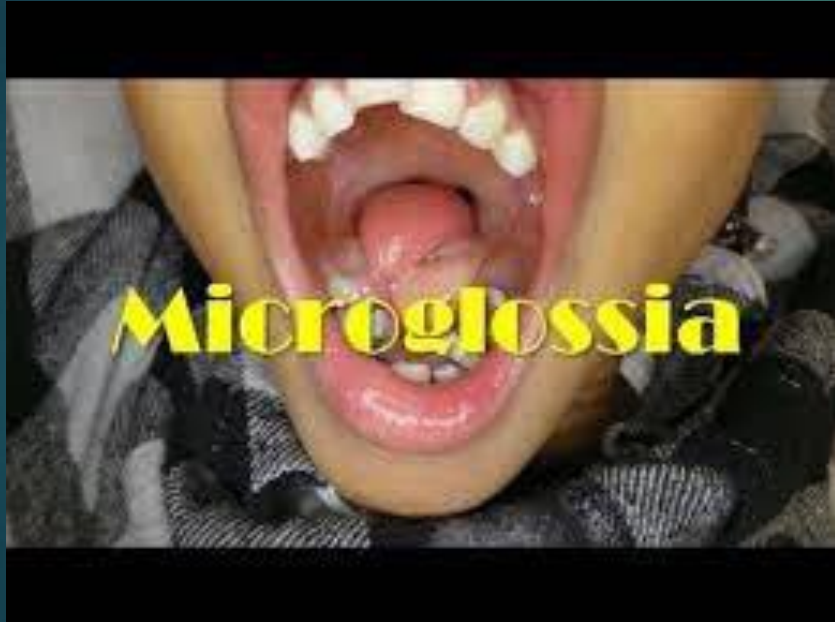سپس تمام جسم زبان را به روش دو انگشتی لمس می کنیم .

در صورت وجود رفلکس gag تحت بی حسی موضعی انجام می شود .

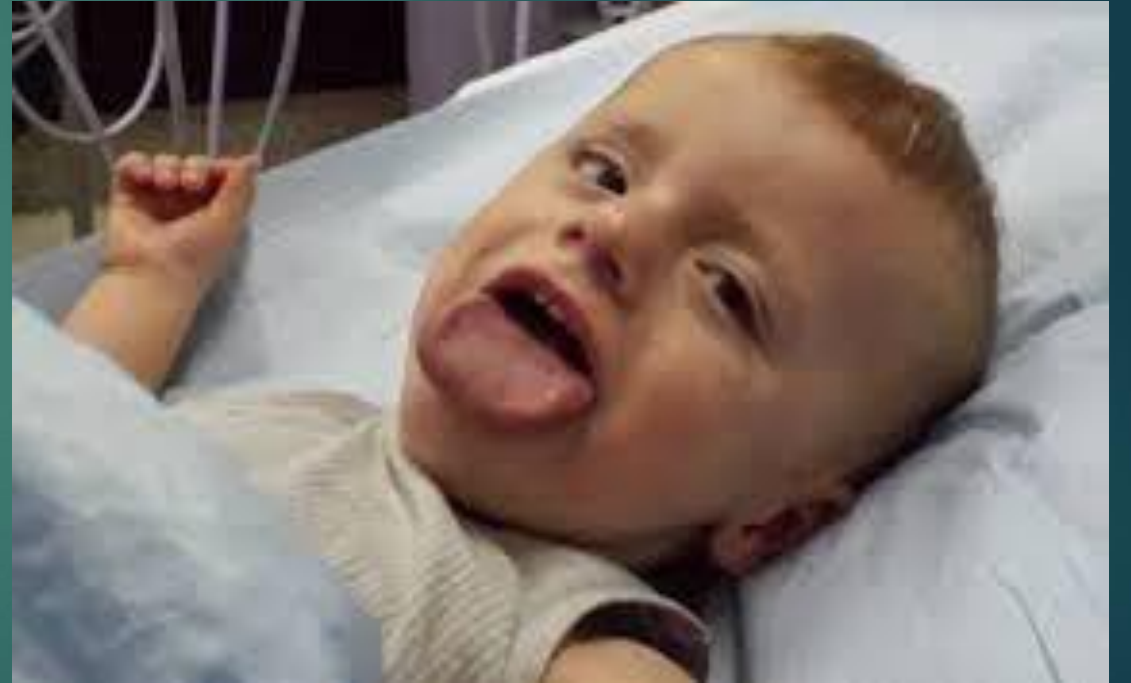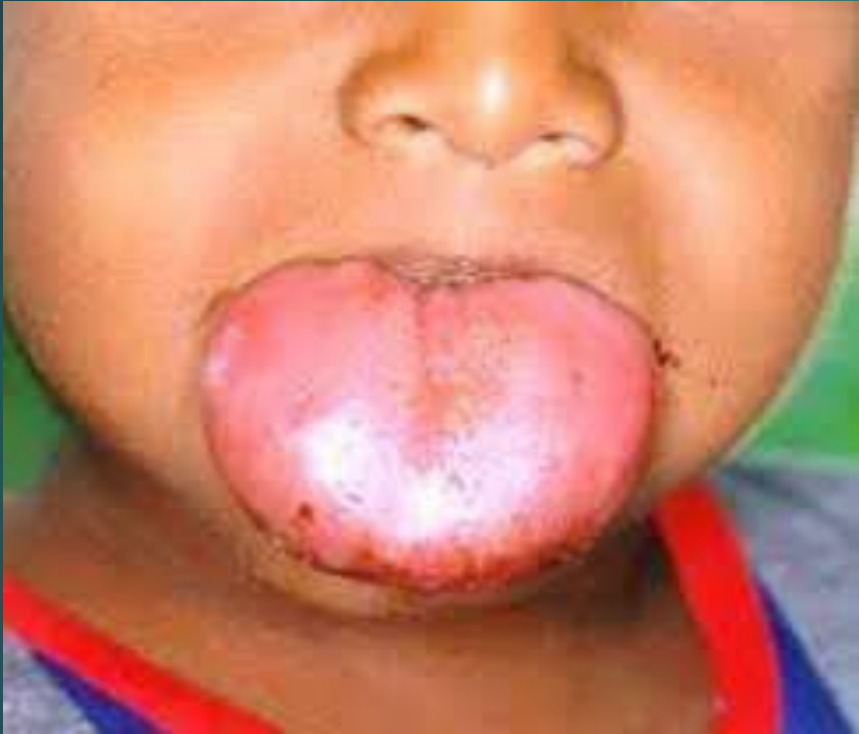اختلالات تکاملی زبان



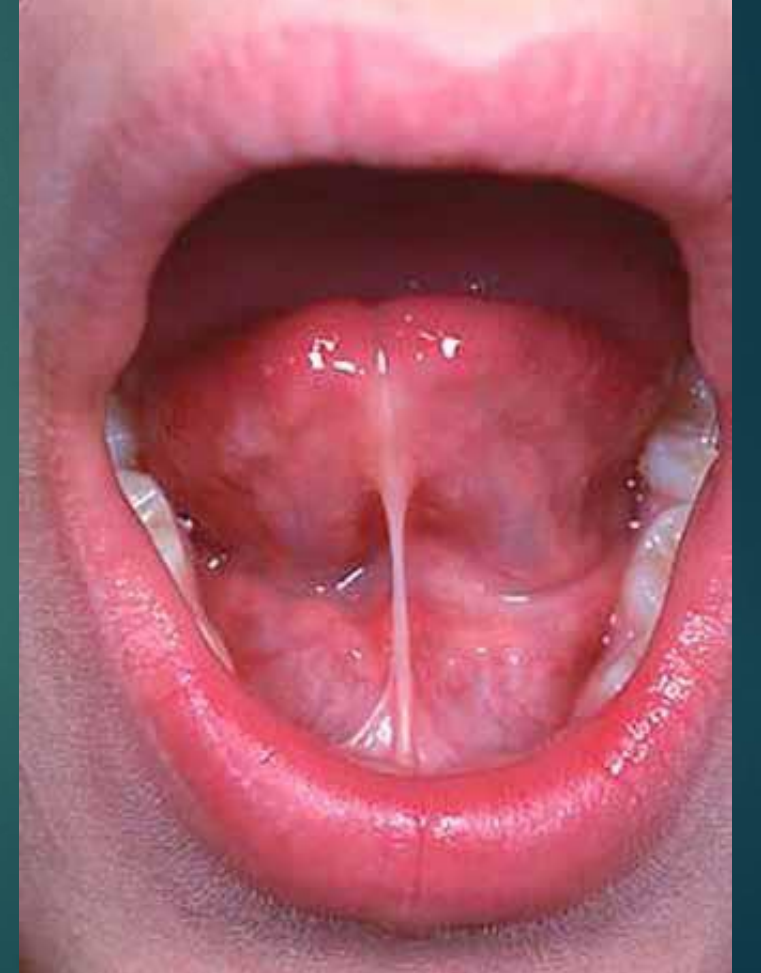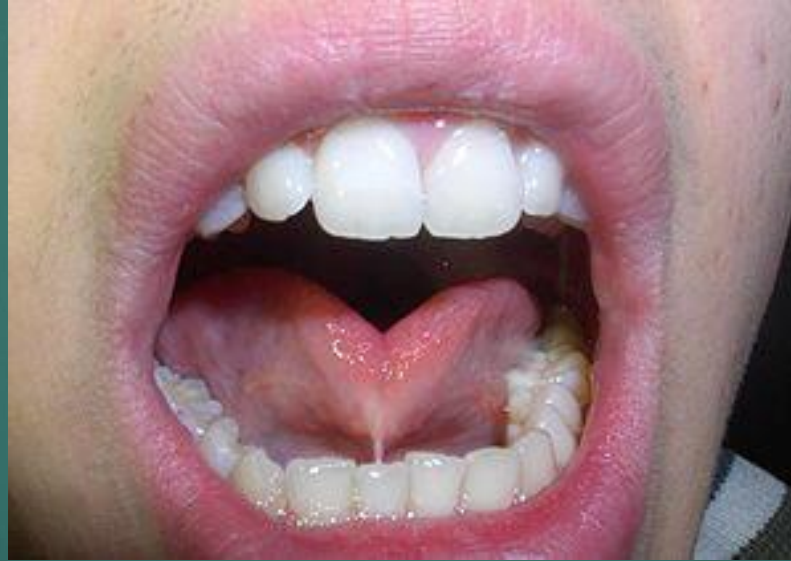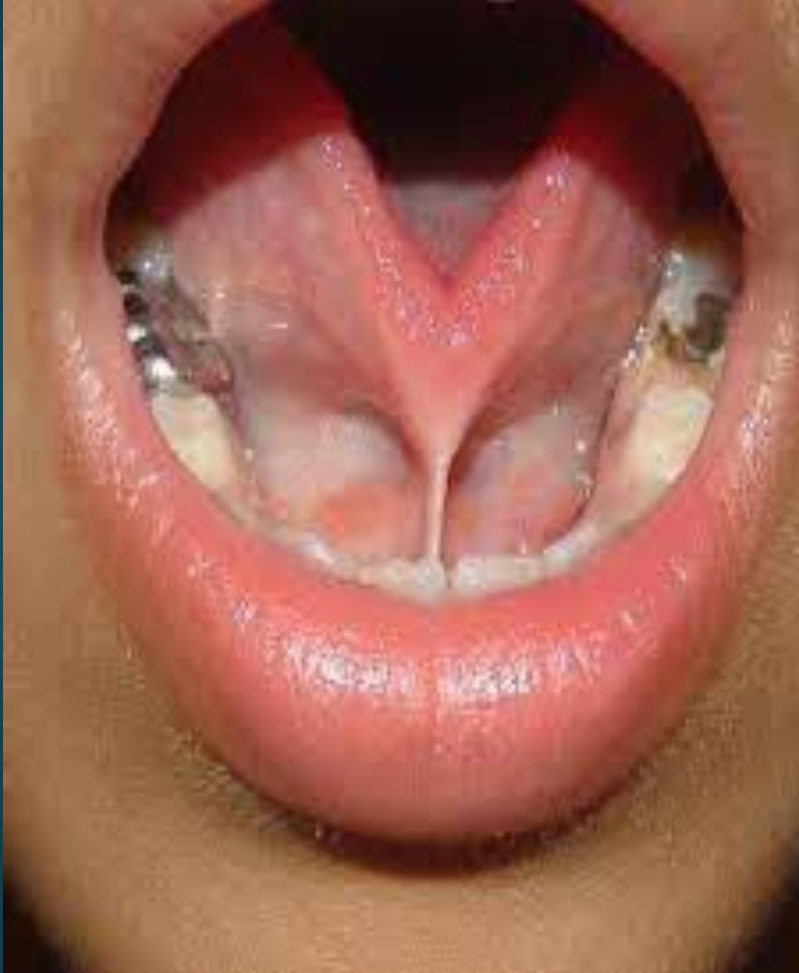کوچکی زبان (microglossia)



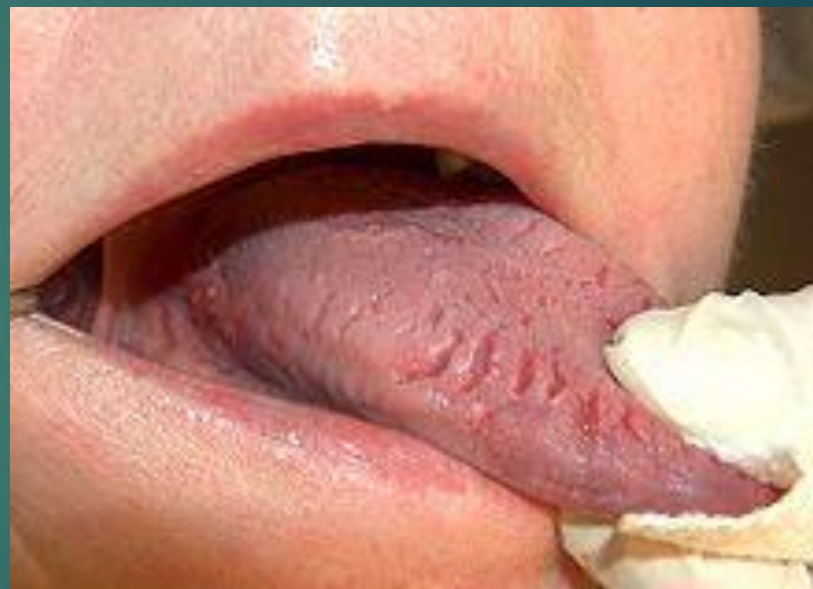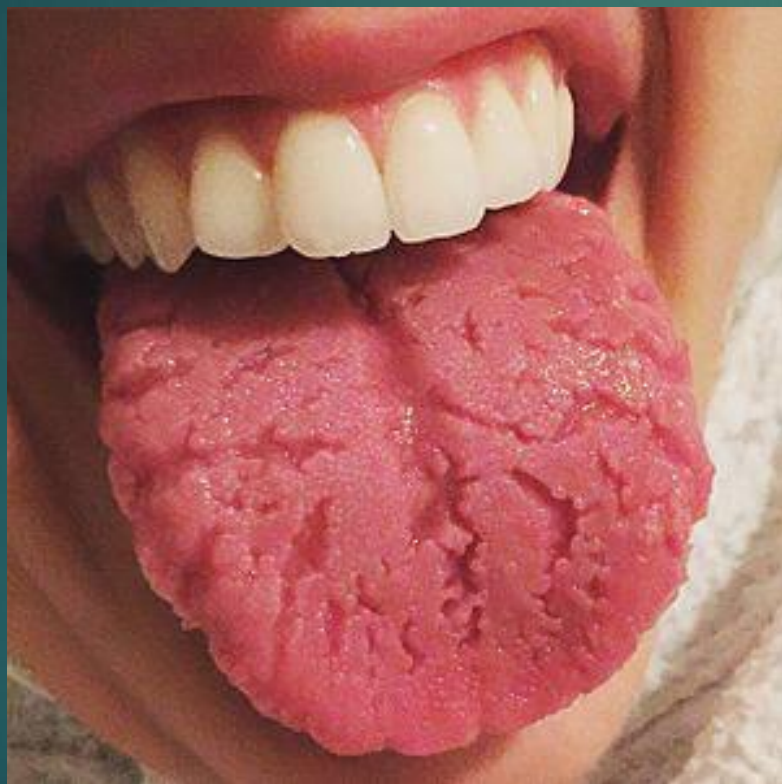بزرگی زبان (macroglossia)



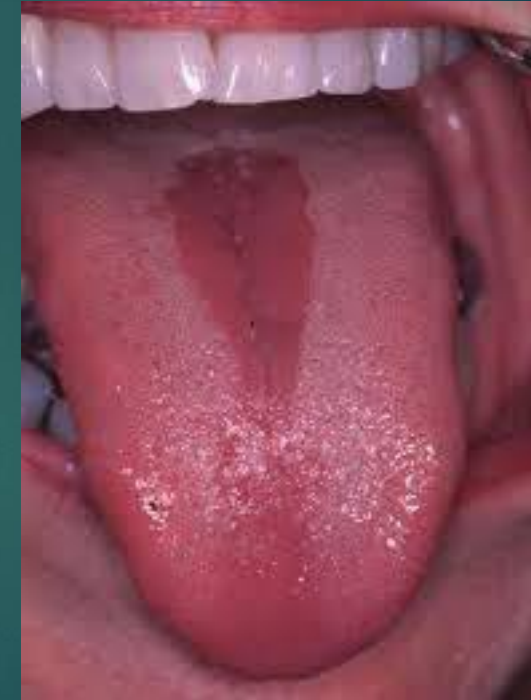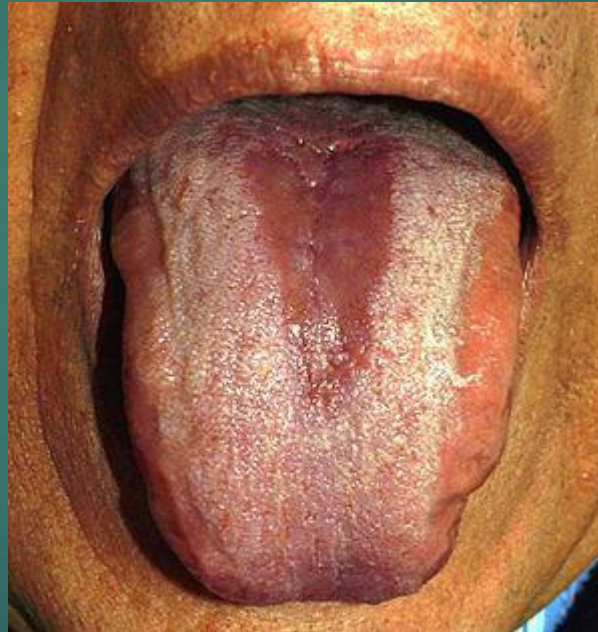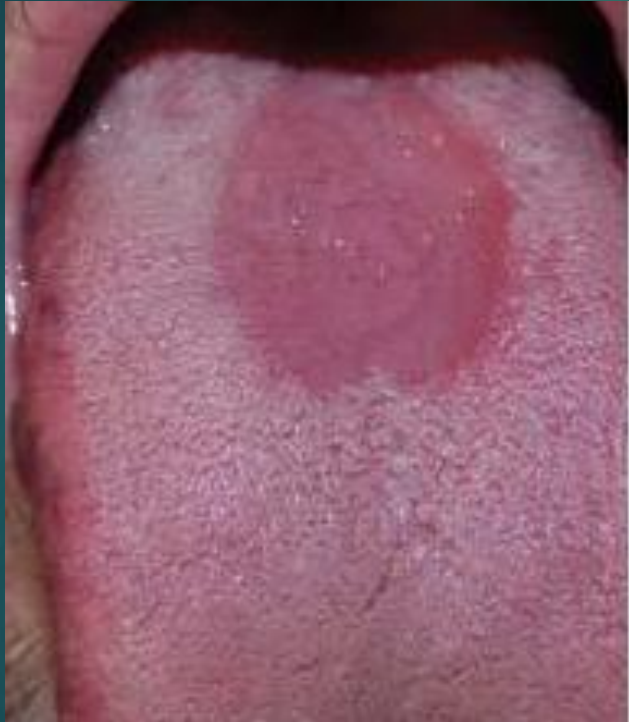انکیلووز زبان (ankyloglossia)



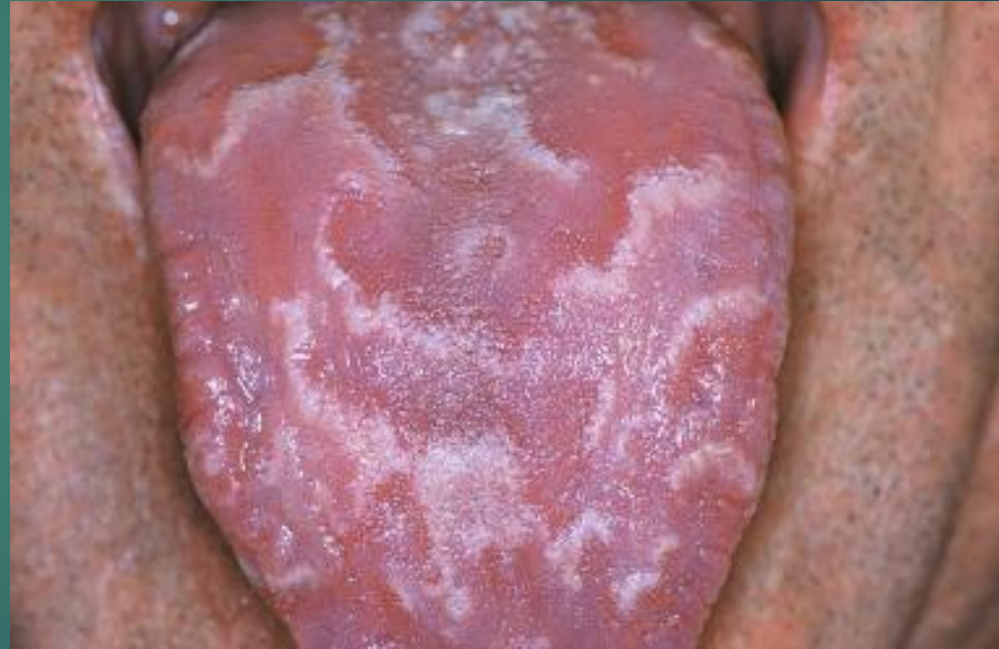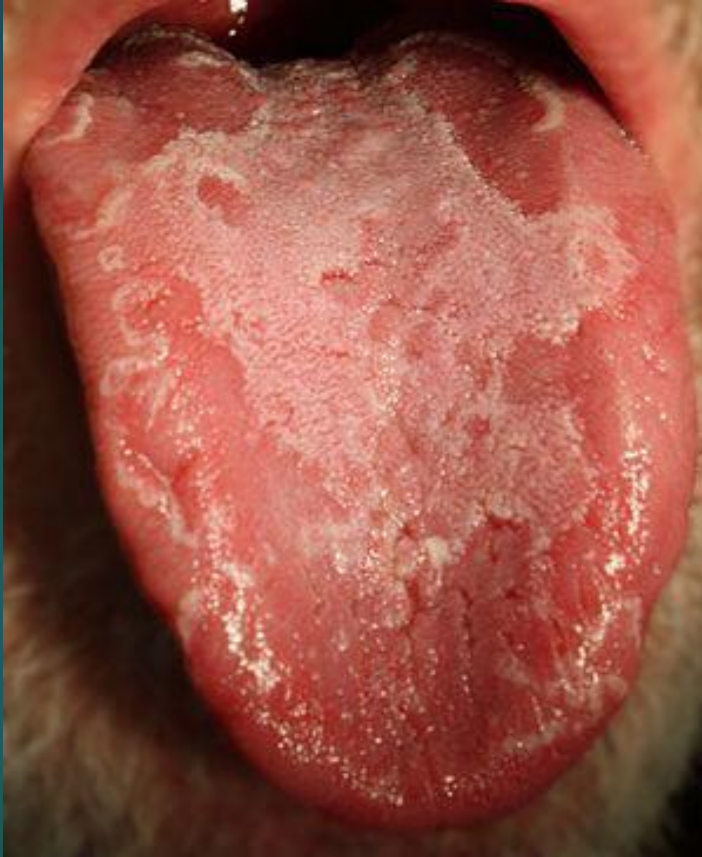زبان شیپار دار (scrotal tongue)



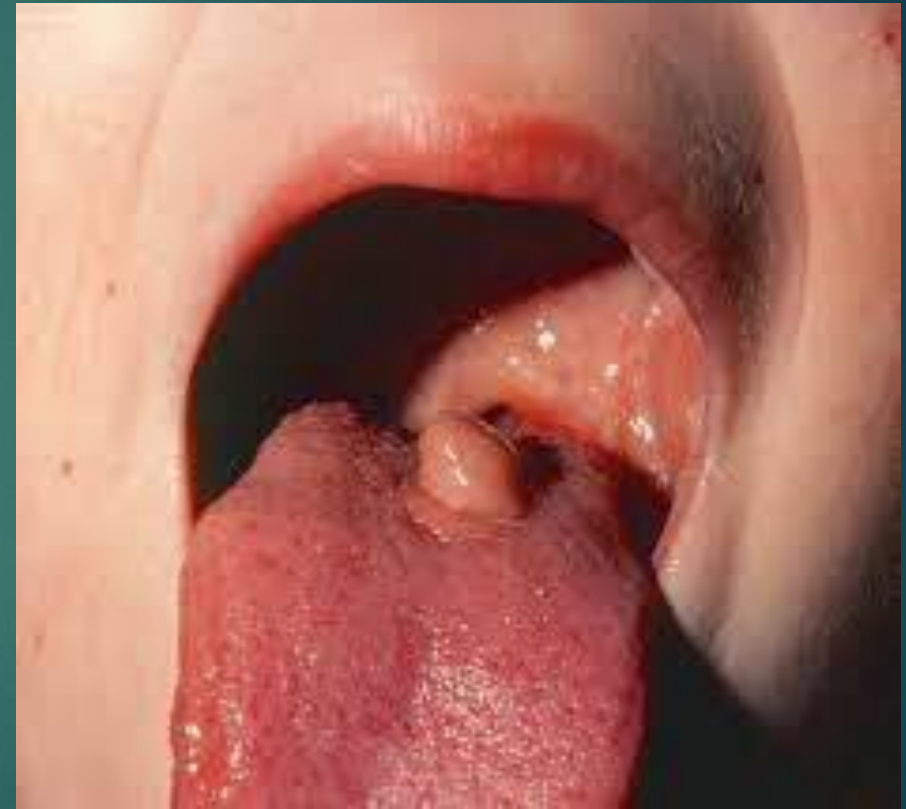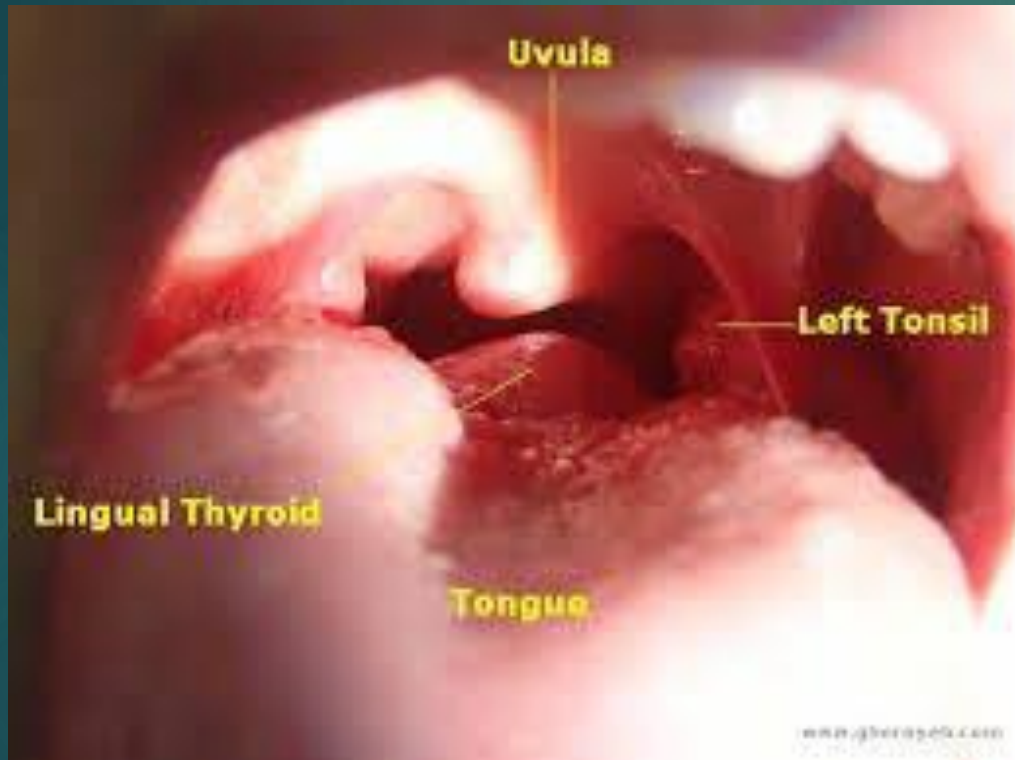Median rhomboid glossitis



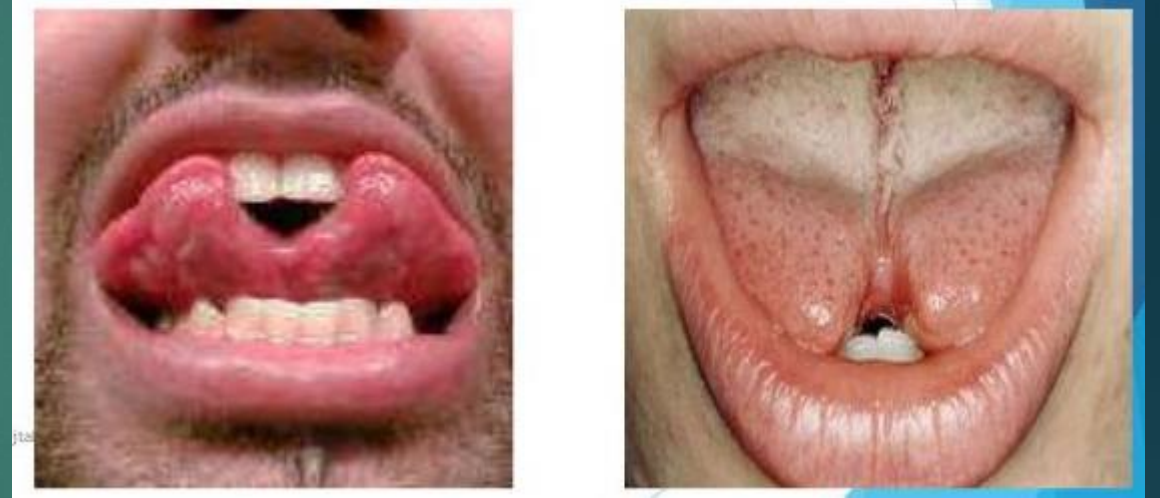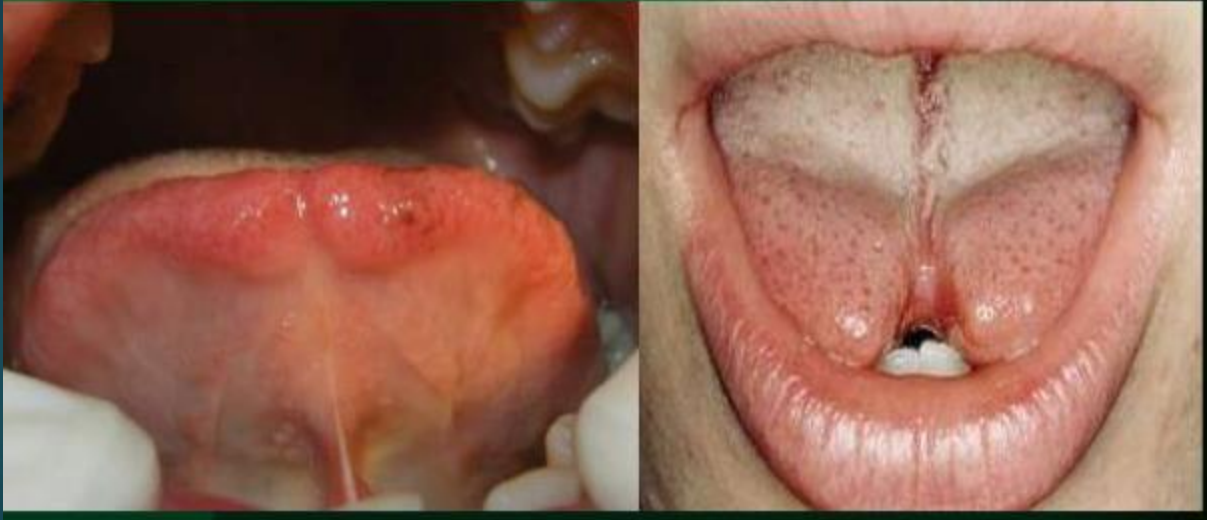زبان جغرافیایی (benign migratory glossitis)



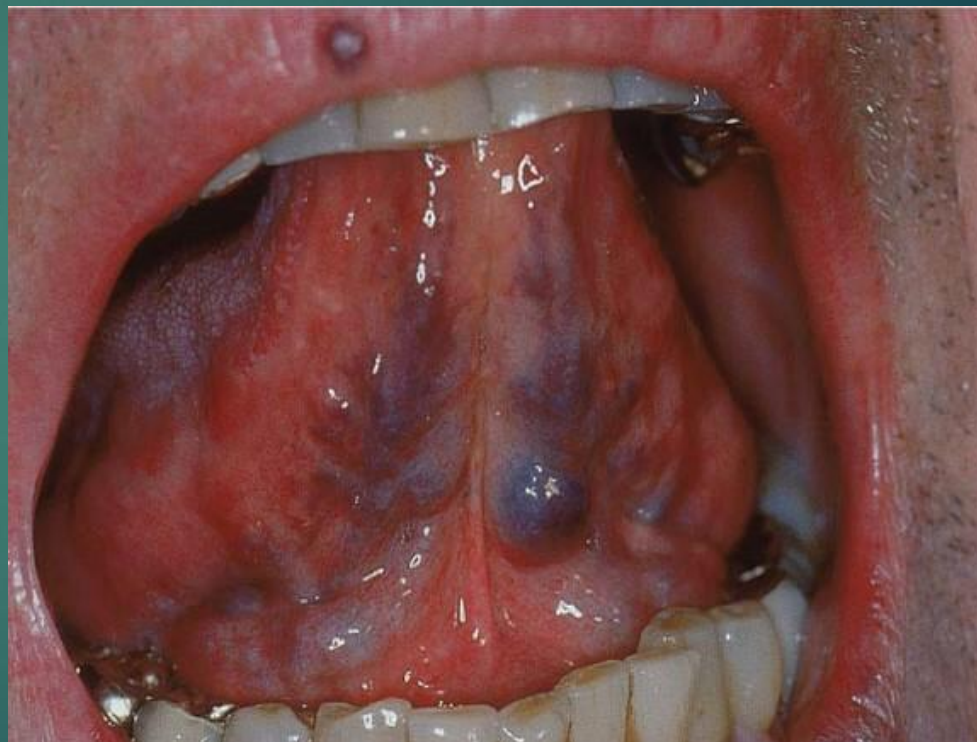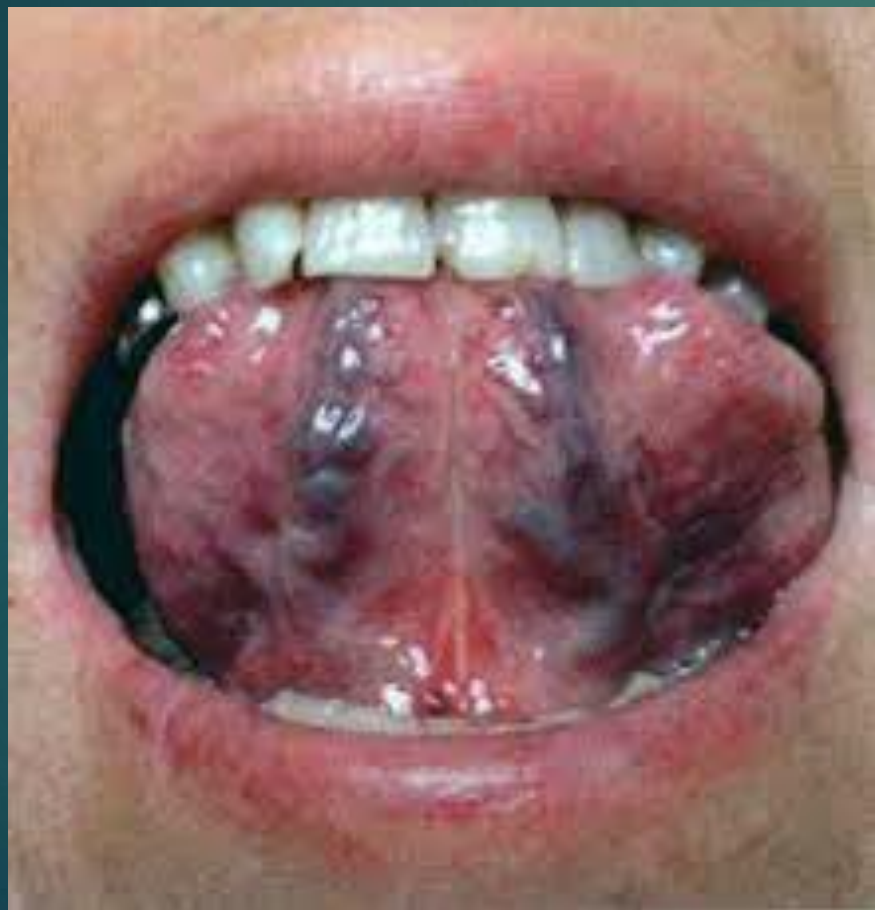تیروئید زبانی (lingual thyroid)



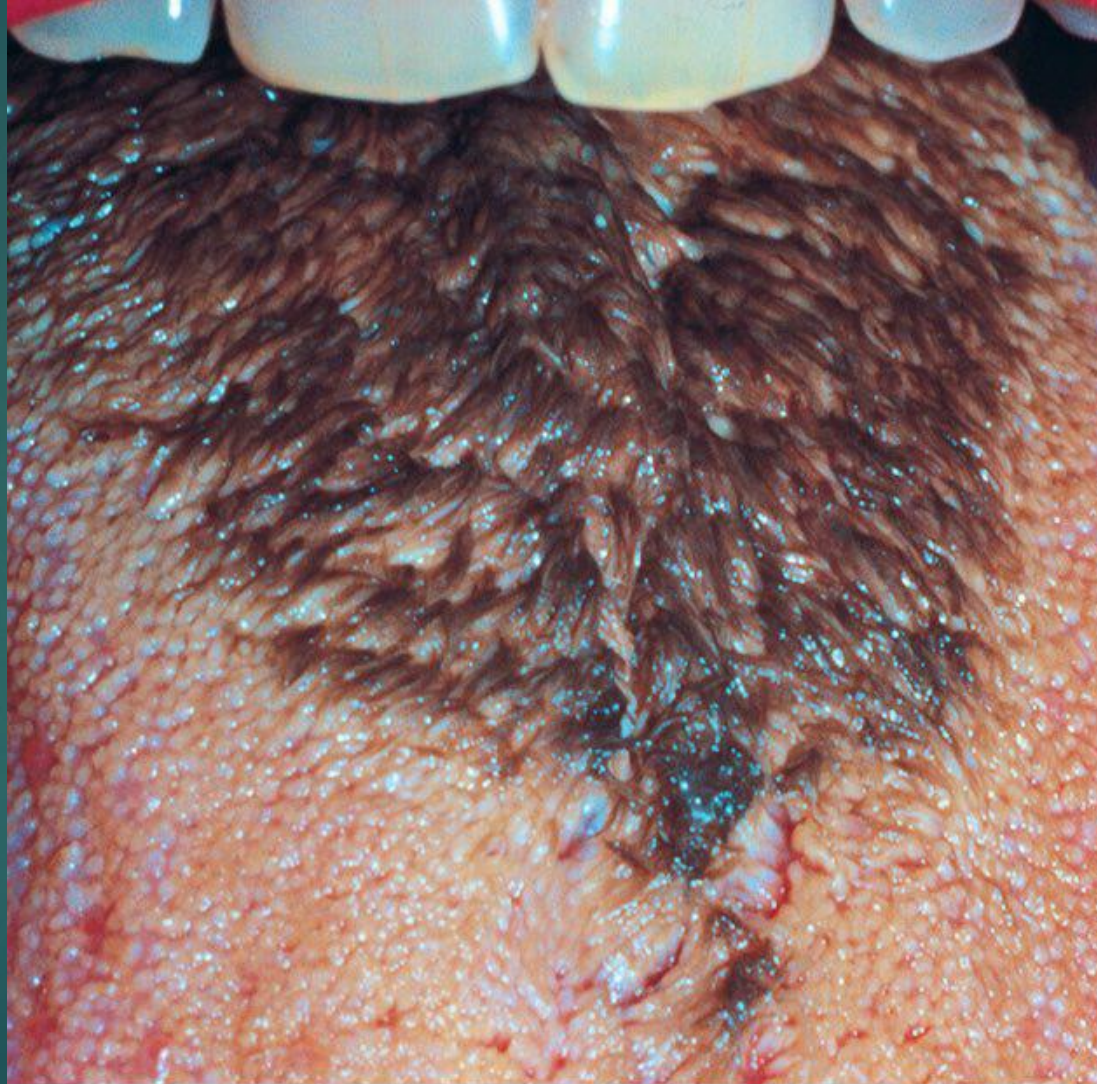شکاف زبان (lingual cleft)



واریس زیرزبانی

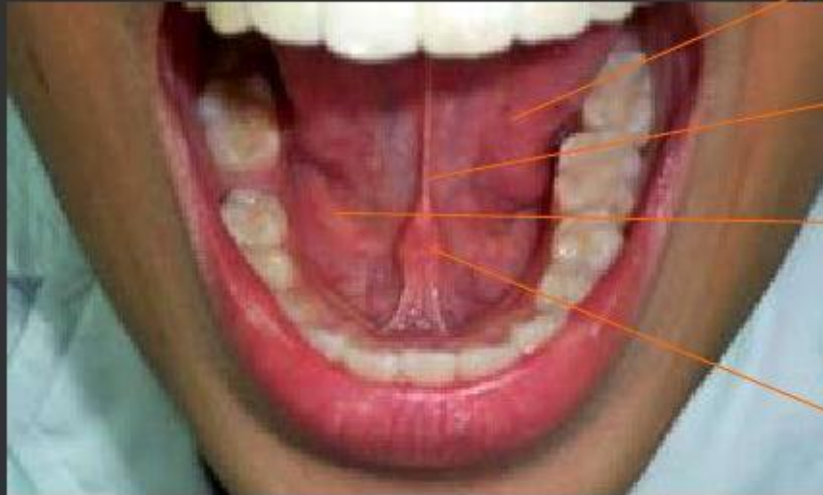

زبان مودار



معاینه کف دهان :

The Floor of the mouth
Parts

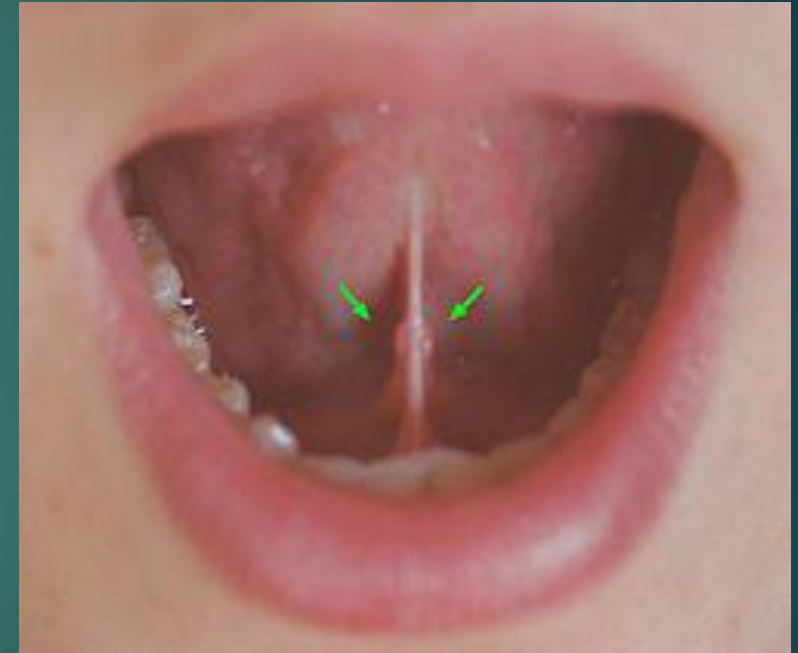

Ventral
surface of the
tongue

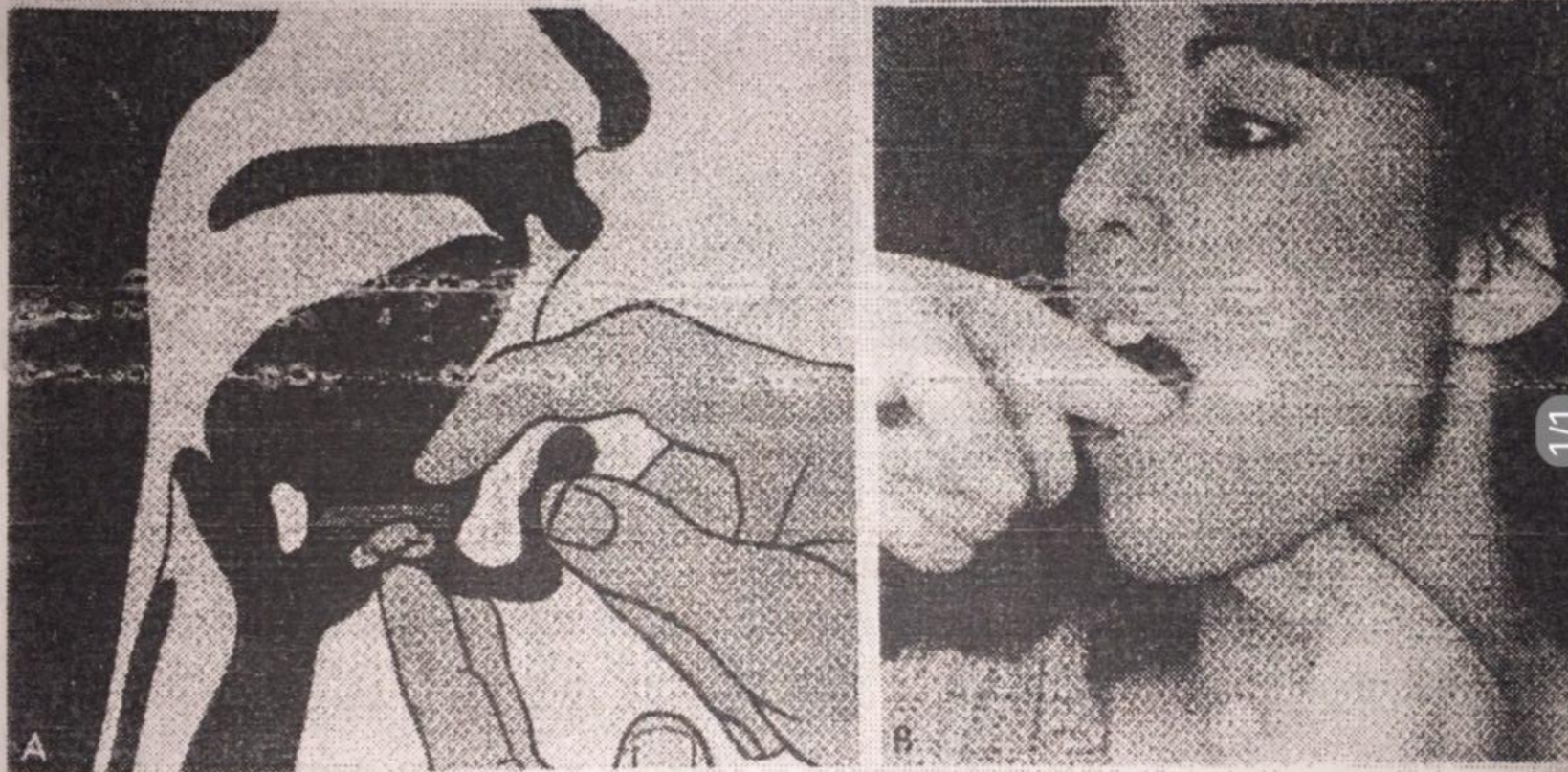
Lingual
Frenulum

Sublingual
fold

Sublingual
caruncle



تکنیک معاینه :



A and B, Bimanual palpation of the floor of the mouth.