

# TMJ

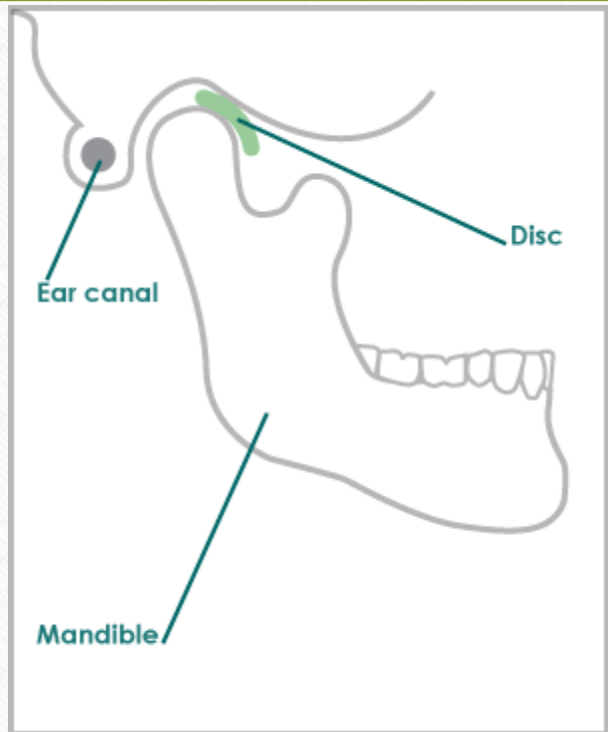


دکتر مریم جلیلی

متخصص بیماری های دهان ، فک و صورت

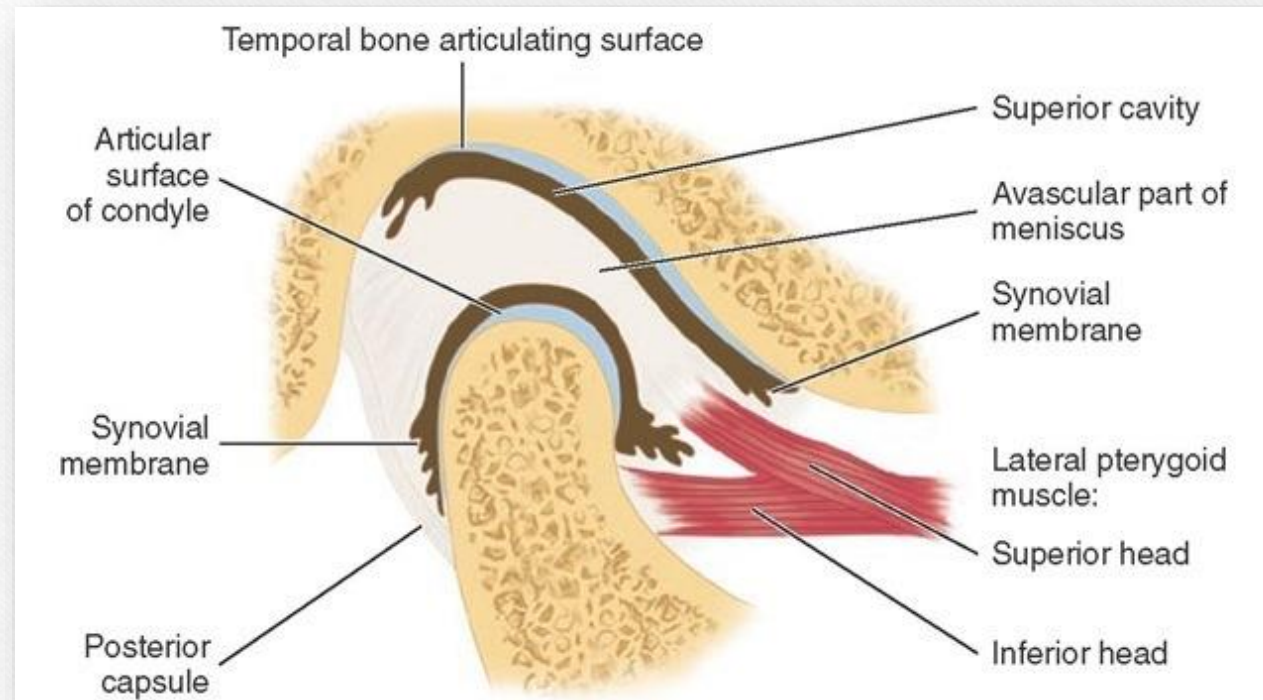
استادیار دانشکده دندانپزشکی سمنان

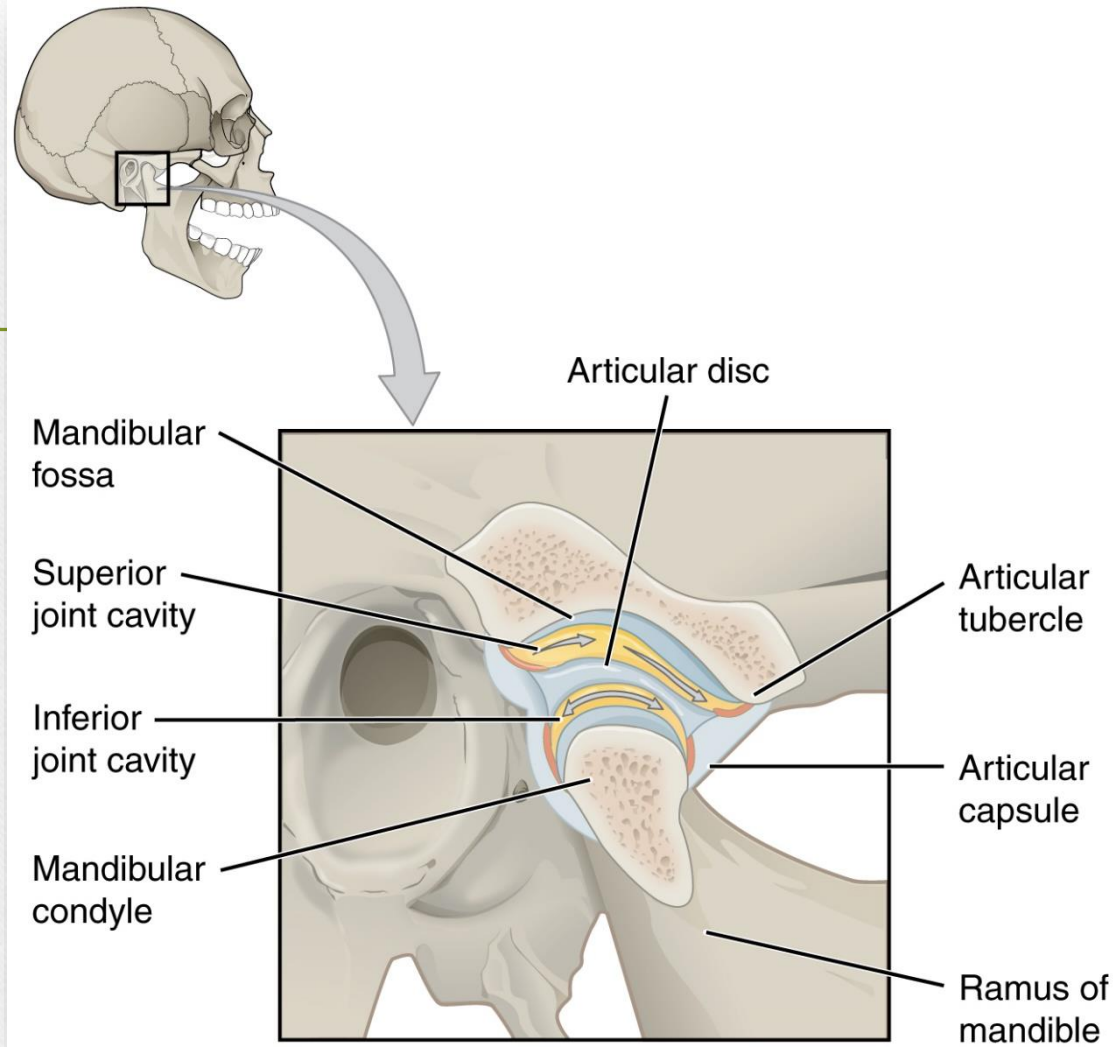
# آناتومی مفصل



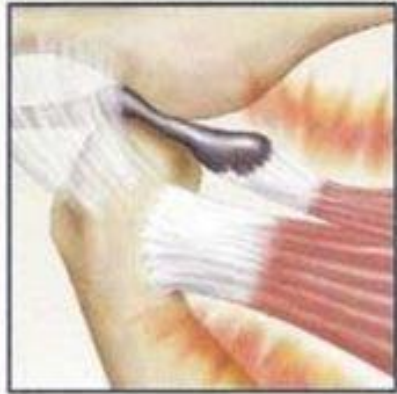- دیسک مفصلی
- بافت پشتی دیسک
- عضلات جونده
- انشعابات عروقی و عصبی به ساختارهای سیستم جونده

# Possibility of hinge and slide movement



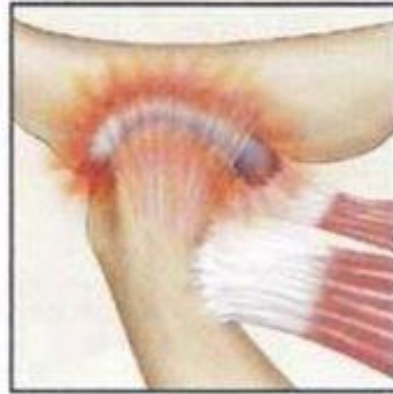

# TMJ DISORDERS



## **Tight Muscles**

The muscles surrounding the TMJ can go into **spasm** (tighten) and cause pain.



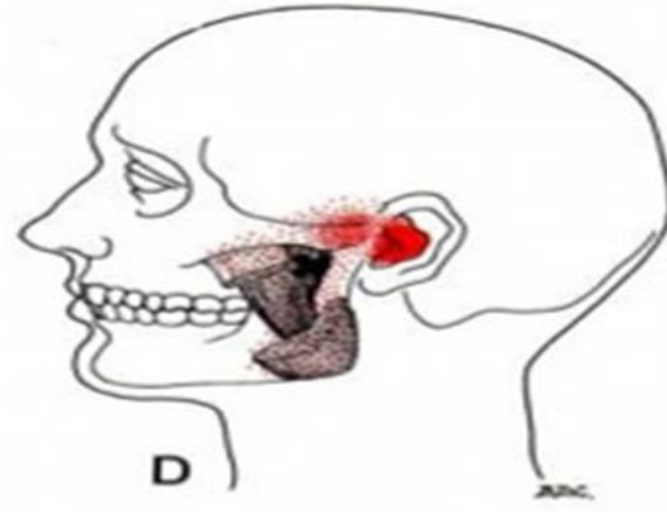
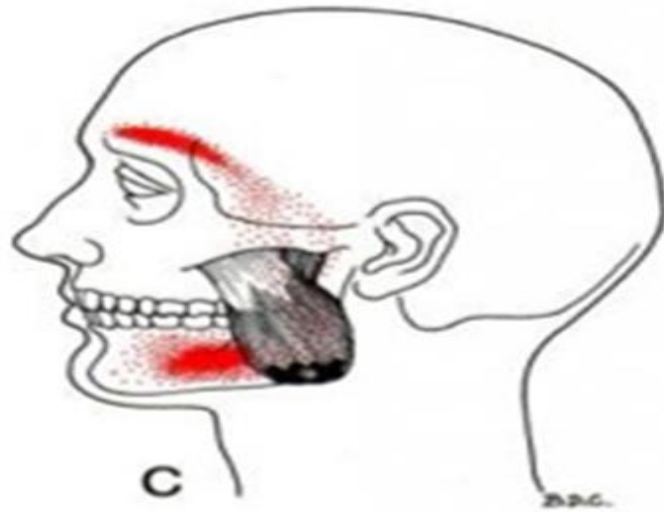
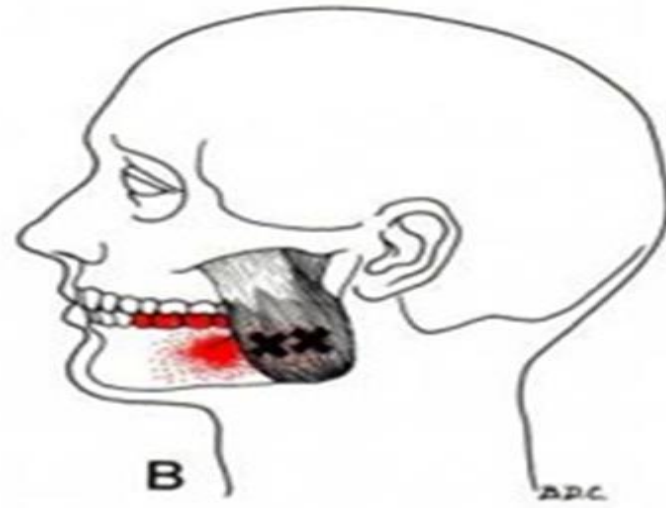
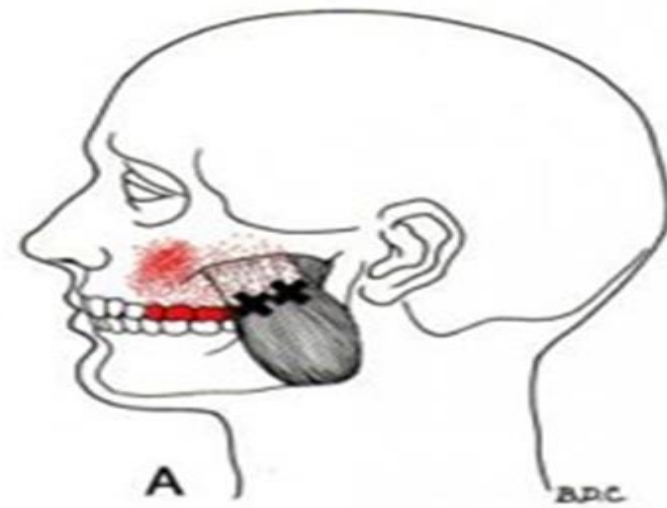
## **Inflamed Joints**

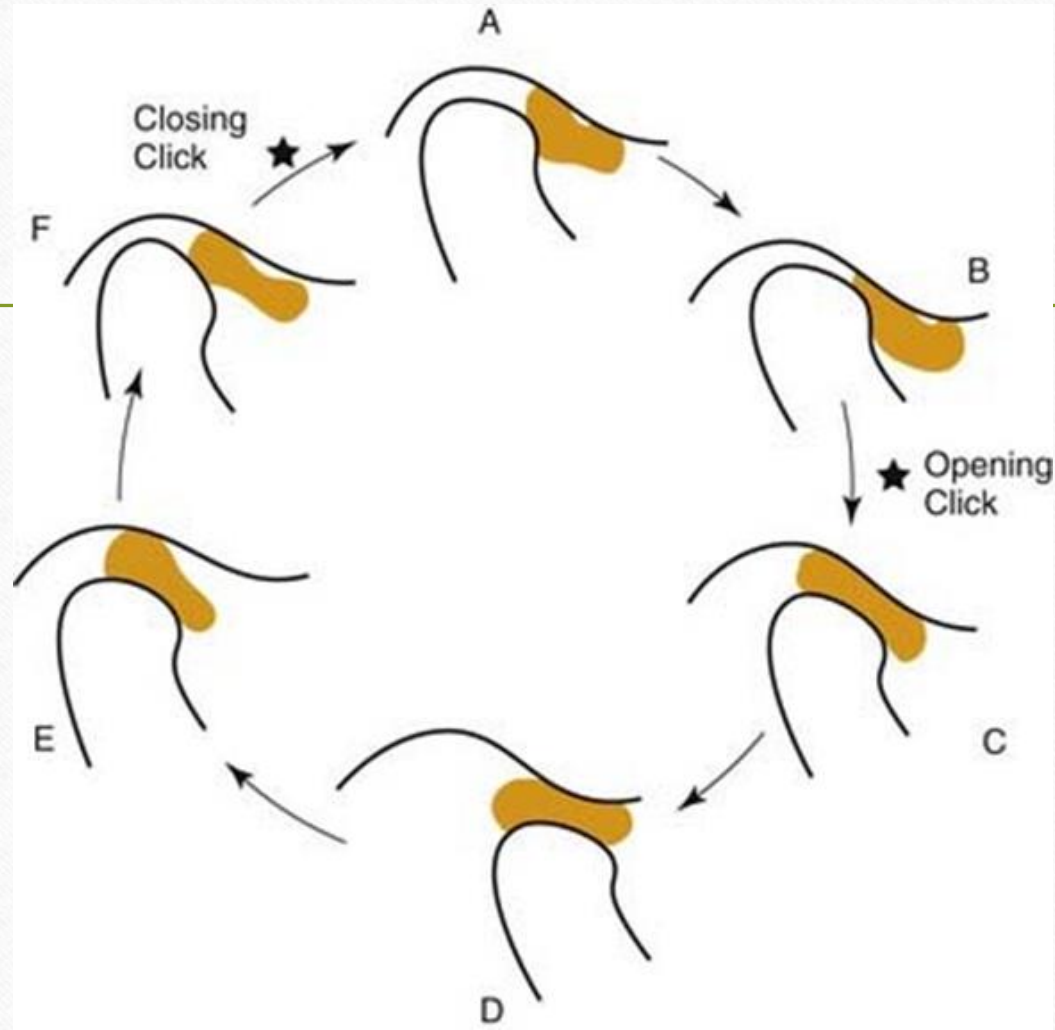
**Inflammation** may include pain, redness, heat, swelling, or loss of function.



## **Damaged Joints**

Many people hear clicking when their jaw moves. If you feel pain along with the noise, the joint may be damaged.





# ارزیابی های بالینی



- تاریخچه
- ارزیابی رفتاری

## معاینه فیزیکی

ROM فک و گردن

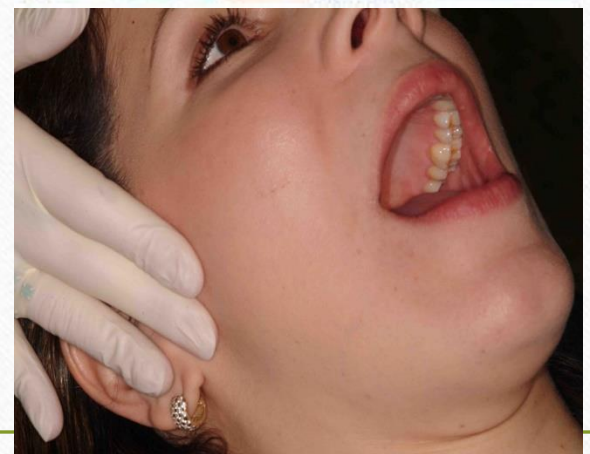
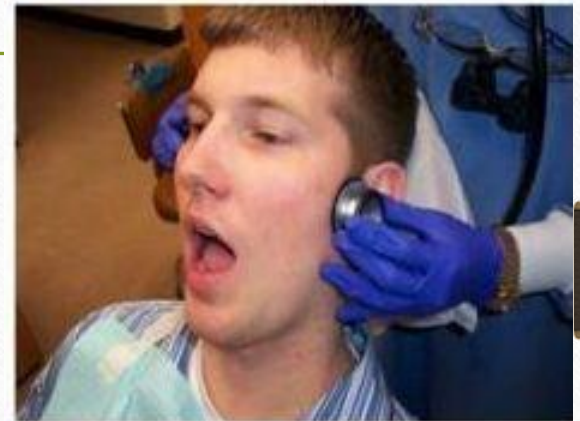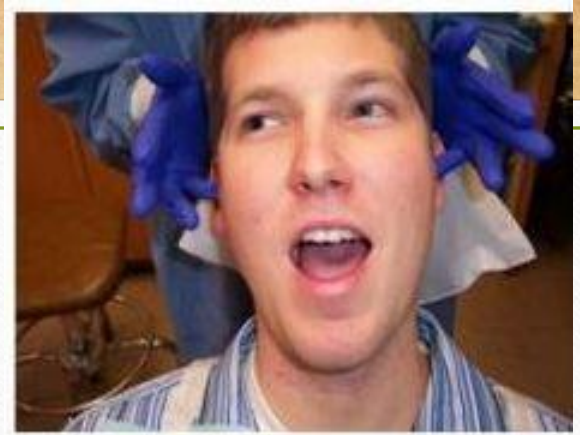صداهای TMJ

لمس برای درد

لمس TMJ و عضلات جونده

لمس ناحیه گردنی

- Tenderness
- Articular sound
  - Crepitus ,click
- Deviation
- Maximum opening
- Lateral movement



# معاینه فیزیکی

• ROM سه روش عمودی ... باز کردن بدون درد، با درد، با کمک

• سه روش افقی.....چپ ، راست ، جلو

•  $\text{Max opening} \geq 40$

• افقی  $\leq 7$

• آیا درد دارد؟ آیا همان درد مورد شکایت است؟

• باز کردن با کمک اگر بیش از ۵ mm soft end feel..... مشکل عضلانی

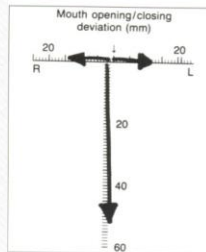
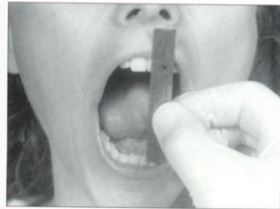• اگر کمتر از ۵ mm hard end feel....مشکل مفصلی

• ROM گردن

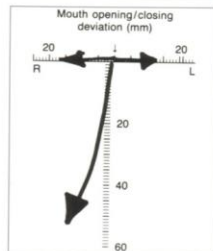


# Mandibular movements

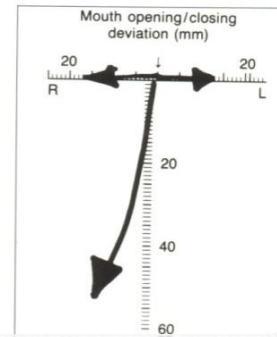
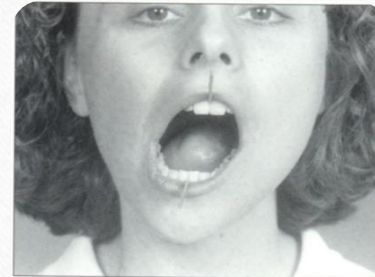## Mandibular Movements

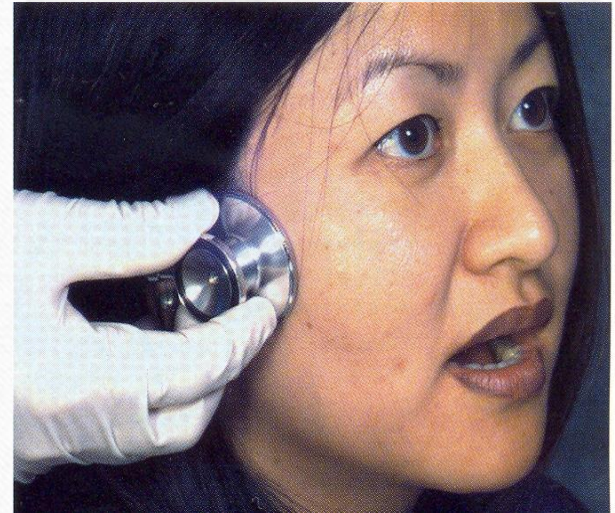
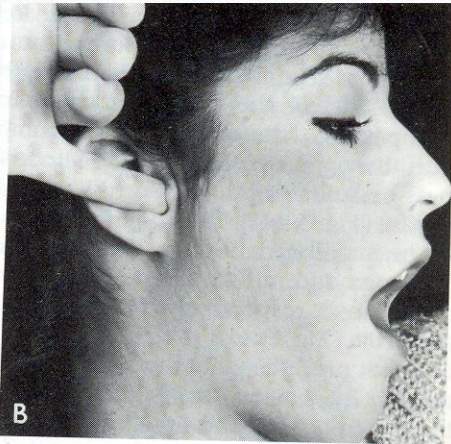
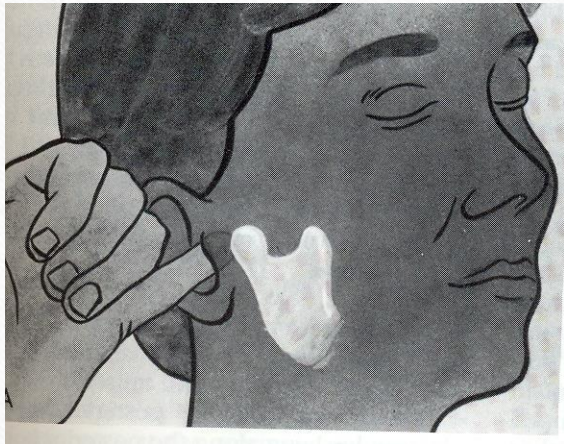


Active maximum mouth opening is measured as the distance between the incisal edges of the maxillary and mandibular central anterior teeth, expressed in millimeters. Average values of maximum mouth opening vary between 45 and 55 mm. Notice when the vertical overbite is extensive (ie, when half of the buccal surfaces of the mandibular teeth are covered by the maxillary teeth or more in maximum occlusion). Include this observation in your evaluation of the maximum mouth opening. Note pain and its location.



Deviation of the mandible to the right on maximum mouth opening. Note the deviation of the chin point to the right.





# ارزیابی پیامد های پارافانکشن

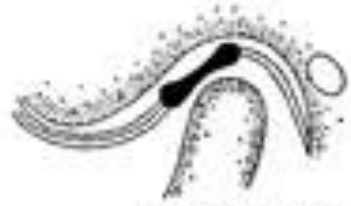---



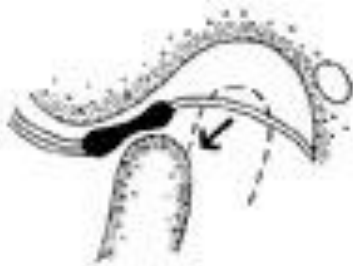- سایش دندان‌ی ، بزرگ شدن عضلات بستن فک

- Lina alba برجسته ، بوردر scalloped زبان ، جویدن لب و گونه

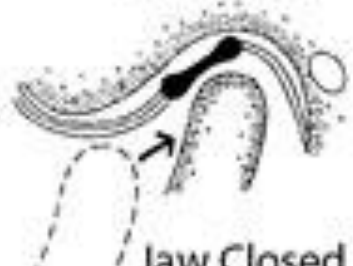## Normal



Jaw Closed

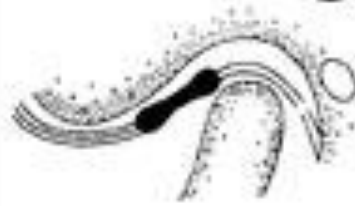

Jaw Open

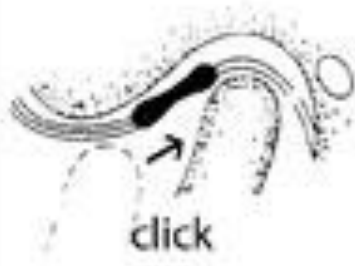

Jaw Closed

## Clicking

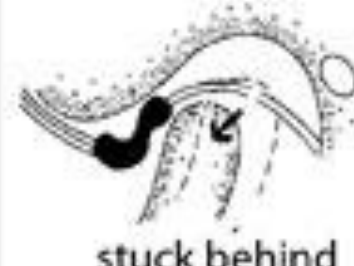
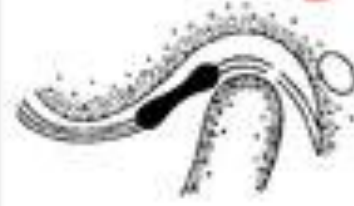
click

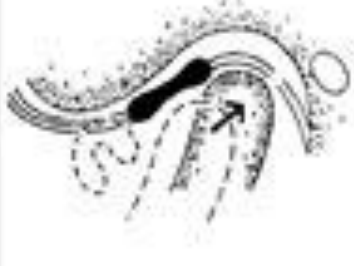

click

## Locking



stuck behind  
cartilage



# معاینات پاراکلینیکی

---

- تصویربرداری MRI برای دیدن دیسک و CT برای DJD
- اولتراسونوگرافی
- ترموگرافی
- ترسیم مسیر حرکت فک
- EMG
- آنالیز مایع سینوویال



## درمان مشکلات فصل



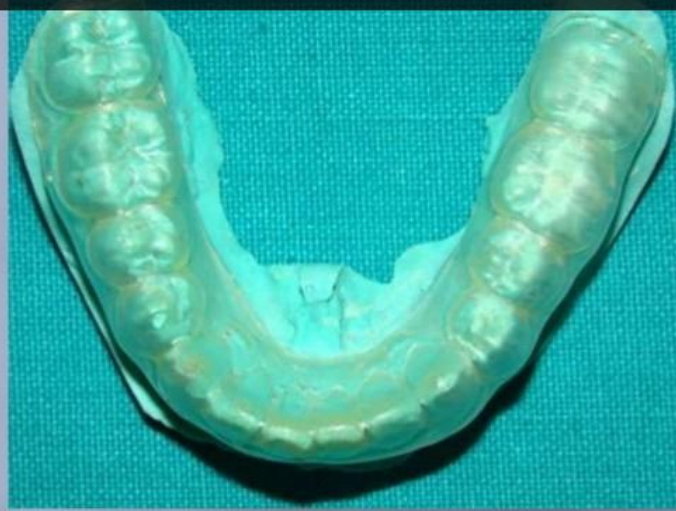1. درمان به روش های برگشت پذیر غیر جراحی
2. درمان به روش های جراحی

## Conservative treatment modality

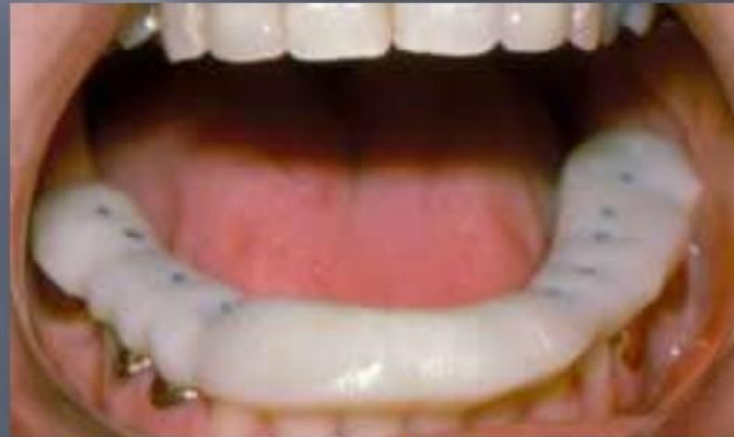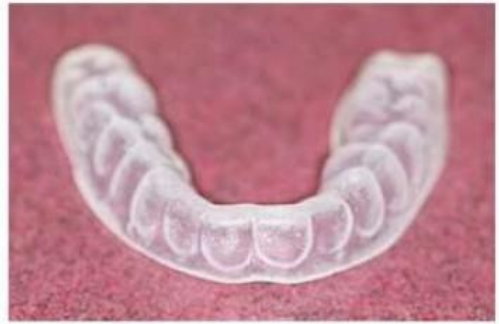- ▣ Moist heat
- ▣ Ice application
- ▣ Soft diet
- ▣ Jaw exercise
- ▣ Relaxation techniques
- ▣ Sleep on one side



Tmj disorder



Dental splints





# ارجاع

فیزیوتراپیست.....درد میوفاسیال شدید یا مشکلات گردنی

~~روانشناس.....افسردگی و اضطراب، علائم فیزیکی غیر اختصاصی~~

نورولوژیست.....درد نوروپاتیک ، سردرد

---

**THANKS FOR  
YOUR ATTENTION**